

رادیولوژی و سونوگرافی پژوهاک

متخصص رادیولوژی - سونوگرافی (MRI , CT) ن.پ: ۵۱۹۳۵

تاریخ: ۱۴۰۲/۱۲/۱۵

نام بیمار: آقای یعقوب

سن: ۴۲ سال

بیمار کرامی -

در سونوگرافی به عمل آمده (تیروئید):

اکوژنیسیته پارانشیم تیروئید یکنواخت و طبیعی می باشد.
ابعاد لوب چپ ۱۴*۱۵*۳۵ میلی متر و لوب راست ۱۵*۱۶*۳۶ میلی متر می باشد.
ضخامت ایسموس ۲ میلی متر می باشد.
تصویری از توده سالیید و یا کیستیک واضح در داخل پارانشیم تیروئید مشاهده نمی شود.
توده هترواگو به ابعاد حدود ۱۸*۳۵ میلی متر با قسمت های کیستیک مرکزی در ساب مندیبول سمت راست و در قسمت قدام غده ساب مندیبول راست رویت می شود که تا ساب منتال گسترش یافته است.
در کارداپلر ضمنی جریان خون افزایش یافته در اطراف آن مشاهده نمی گردد.
قسمت هایی از توده فوق کلسیفیه به نظر می رسد. حاشیه توده نامنظم می باشد.



ن: توده میکسد سالیید کیستیک با کلسیفیکاسیون قسمت هایی از آن در ناحیه سمت راست ساب منتال بشرح فوق. لنف نودهای نکروتیک، کیست برانکیال کمپلیکه و دیگر توده های نسج نرمی در تشخیص افتراقی مطرح می باشند.
CT اسکن با کنتراست وریدی بیشتر کمک کننده می باشد.



۱۴۰۲/۱۲/۱۵

آقای یعقوب ازمل

لطفا QR-Code روبرو را با موبایل خود اسکن و نساوبر پزشکی خود را مشاهده فرمایید و یا از طریق سایت ربر با وارد نمودن کد سایت ملاحظه فرمایید

<http://www.Sip20.com/PezhvakRadiology>

کد سایت RELFYXP

شماره پذیرش: ۱۲-۱۵۸ تاریخ جوابدهی: ۱۴۰۳/۰۱/۲۴ پزشک معالج: جناب آقای دکتر انصاری
نام مراجعه کننده: [REDACTED] سن: ۴۲ سال بیماری: [REDACTED] شماره: p-1402-1678

CYTOLOGY REPORT

-Cytologic No:p-1402-1678

-Clinical data: Right submandibular mass.

-Imaging Data: Solid-cystic mass in right submandibular mass;Size,35*30*20mm.

-7 glass slides prepared from fine needle aspiration of submandibular mass showing:

-Hypercellular smears with inflammatory and dirty background.

-Many three-dimensional and some solid loose clusters that composed of atypical cells with high N/C ratio, powdery chromatin , rare pseudoinclusion,irregular nuclei and prominent nucleoli.

-Some individual cells with mucinous feature.

-Some epithelial cells admixed with inflammatory cells,predominantly PMN.

Dx: Fine needle aspiration of right submandibular mass; cytology:

- Suspicious for malignancy.

-See the note,please.

Note:Dear colleague,Cytologic findings in favor of Low grade mucoepidermoid carcinoma and PTC of thyroid that involved salivary gland. Surgical biopsy of lesion and microscopic examination of specimen is recommended.

Pathologist:Dr.S.Peighamyan M.D,A.P,C.P

[REDACTED]

دربرسی سونوگرافی بعمل آمده از ناحیه :

قدام گردن (غده تیروئید) با پروب MHZ10-5

تصویر لوبهای تیروئید و ناحیه ایسم آن با حجم و اکوی نرمال در قدام و
طرفین Tracheal Shadow مشاهده شد .
تصویر عروق ژوگولار و کاروتید و عضلات قدام گردن (استرنوماستوئید) بطور
نرمال مشاهده شد .

در ناحیه ساب ماندیبولار راست میانی تصویر توده کمپلکس (بیشتر Cystic)
حاوی کلسیفیکاسیون دیواره ای فوکال با اندازه (20x30x35mm) مجاور غده
بزاقی ساب ماندیبولار راست وگسترش به طرف داخل و حدود مشخص مشاهده شد
لنف آدنوپاتی پاتولوژیک مشاهده نشد.

A Rt Submandibular SOL

- DD
- 1) Complicated Ranula
 - 2) Complicated Dermoid Cyst
 - 3) ETC

مطرح می باشد

مکار سلامی
[Redacted Signature]




تاریخ :
 18/02/1403
 شماره :
 030218264

نام و نام خانوادگی بیمار :
 پزشک معالج :
 دکتر پیمان دبیرمقدم

CT اسکن اسپیرال گردن با و بدون تزریق :

تصویر ضایعه هتروژن سالیید کیستیک دارای اجزای کلسیفیه و بدون انهناسمنت واضح به ابعاد $34*22*43$ mm در فضای ساب مندیولار راست با گسترش به قسمت لترال *oral cavity* در سمت راست دیده می شود. ضایعات تنوبلاستیک با منشا غدد بزاقی در درجه اول مطرح می باشد. تطبیق با یافته های سونوگرافی و همچنین *excision* ضایعه ذکر شده توصیه میشود.
Fat plane نرمال است.
 دانسیته عضلات نرمال به نظر می رسد.
 نواحی پتروکوبالاتن و فضای پارافارنژیال طبیعی به نظر می رسند.
 عروق گردنی نمای نرمال دارند.
 نواحی گلوت، ساب گلوت و سوپراگلوت نرمال هستند. /f



مرکز تصویر برداری پزشکی جام جم شهریار ، با بهره گیری از تکنولوژی روز دنیا و با استفاده از سی تی اسکن مولتی اسلایس ۱۶ کاناله هیناجی با قابلیت های ویژه آماده خدمت رسانی به شما مراجعین محترم می باشد

WWW.jamejammic.com

نام و نام خانوادگی	نام پدر	جنس	پزشک	کد ملی	تلفن	نوع بیمه تامین اجتماعی
[REDACTED]	منصور	مذکر	۴۲	۳۶۳۰۱۳۰۰۳۷	۰۹۳۷۹۴۳۳۸۱۳	۲۴۲ -- ۱۶۲۳۲۸
شماره پاتولوژی	تاریخ	شماره پرونده	سن	شماره شناسایی	تاریخ نسخه	شماره جواب
03-1575	۶۷۸۱۸۸۳	۵۶۴۰۹۹	۴۲	۲۱-۶۸۴۷	۱۴۰۳/۰۲/۳۱	۰۳/۰۳/۱۶ ۰۰:۰۰
آدرس	شهریار اندیشه فاز ۱	اطلاعات مخ مطهری پ ۲۳	بخش جراحی فک و صورت	نوع بیمه تامین اجتماعی	شماره برگه	۲۴۲ -- ۱۶۲۳۲۸

Specimen : Labeled as submaxillary mass and lymph node, right side, resection.
CD: A 42 Y/O male with submax mass from 20 years ago with slow growth pattern.

Macroscopic : Received specimen in formalin container labeled as above and consists of multiple fragments of irregular tan- brown soft tissue totally measuring 5x4x2cm, including a fragment of salivary gland measuring 4x3x2cm, an irregular fragment of tan soft tissue (mass) with lobulated surface measuring 4x4x3cm and two fragments of lymph nodes measuring 1.2x1x0.5cm and 1x0.5x0.6cm. RSS in 13 blocks as follows:
1, 2) Salivary gland
3, 4) Lymph nodes
5-13) Mass (totally submitted)

Microscopic : Histologic findings, confirm the following diagnosis.

Diagnosis :

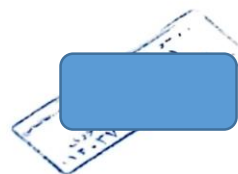۰۹۱۱۹۸۱۳۰۱۷
اسکار حویدا دکتر پاتولوژی



نام و نام خانوادگی	نام پدر	جنس	پزشک	کد ملی	تلفن	نوع بیمه تامین اجتماعی
[REDACTED]	منصور	مذکر	۴۲	۳۶۳۰۱۳۰۰۳۷	۰۹۳۷۹۴۳۳۸۱۳	۲۴۲ -- ۱۶۲۳۲۸
شماره پاتولوژی	تاریخ	شماره پرونده	سن	شماره شناسایی	تاریخ نسخه	شماره جواب
03-1575	۶۷۸۱۸۸۳	۵۶۴۰۹۹	۴۲	۲۱-۶۸۴۷	۱۴۰۳/۰۲/۳۱	۰۳/۰۳/۱۶ ۰۰:۰۰
آدرس	شهریار اندیشه فاز ۱	اطلاعات مخ مطهری پ ۲۳	بخش جراحی فک و صورت	نوع بیمه تامین اجتماعی	شماره برگه	۲۴۲ -- ۱۶۲۳۲۸

Labeled as submaxillary mass and lymph node, right side, resection:
- Papillary thyroid carcinoma, classic type.
- Tumor size: 40mm in greatest dimension.
- Margins: Involved by tumor.
- Angioinvasion: Present.
- Lymphatic invasion: Not identified.
- Mitotic rate: Less than 3 mitose/ HPF.
- Perineural invasion: Not identified.
- Tumor invading soft tissue and skeletal muscles.
- Regional lymph nodes: Five reactive lymph nodes.

Pathologist: Dr. Parvizi MD/AP.CP Resident: Dr. Amirian DDS
1403.03.16



۰۹۱۱۹۸۱۳۰۱۷
اسکار حویدا دکتر پاتولوژی





مقا

نام خدمت *

حداقل یک حرف از عبارت مورد نظر را وارد کنید...

فارسی

تاریخ موثر انجام

+ افزودن به لیست

ردیف	نام خدمت
۱	Tg - ۲۵۷۱-۸ - اندازه گیری کمی تری گلیسیرید در خون/سرم/پلازما
۲	TTF-1 (IHC) - TTF-1 (IHC) ایمونوهیستوشیمی (شامل ایمونوپراکسید از بافتی).
۳	۷۹۲۰۹-۳- بررسی ترانسلوکاسیون در سرطان های خون(PAX۸,PPARG)(q۱۳/p۲۵)(۲/۳)

+ اطلاعات تکمیلی نسخه

یاک کردن فرم

ثبت نسخه آزمایشگاهی

تصویربرداری

فیزیوتراپی